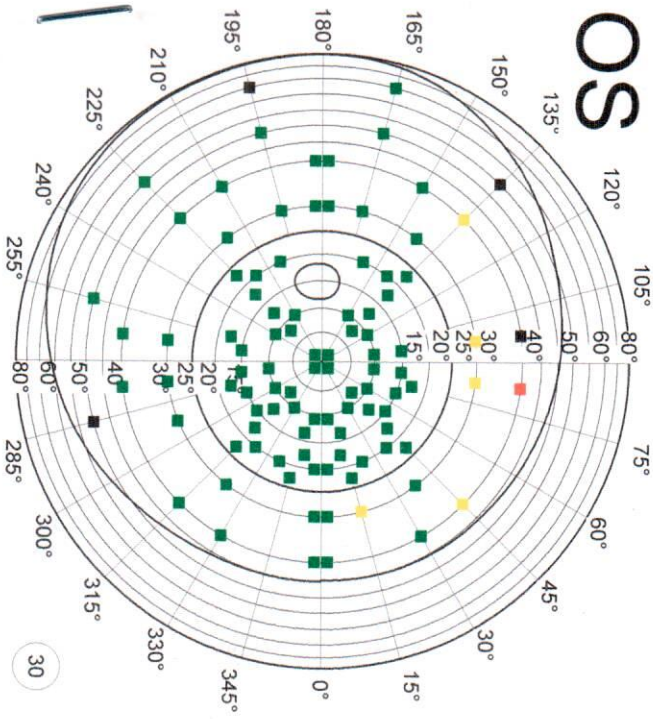


Городская клиническая больница №1 им. Н.И. Пирогова
 Государственное бюджетное учреждение здравоохранения города Москвы
 Государственная клиническая больница №1 им. Н.И. Пирогова
 Центр
 Глазные болезни
 Дедюхина Валентина Алексеевна
 Дедюхина Валентина Алексеевна
 20.12.2021 10:47:56

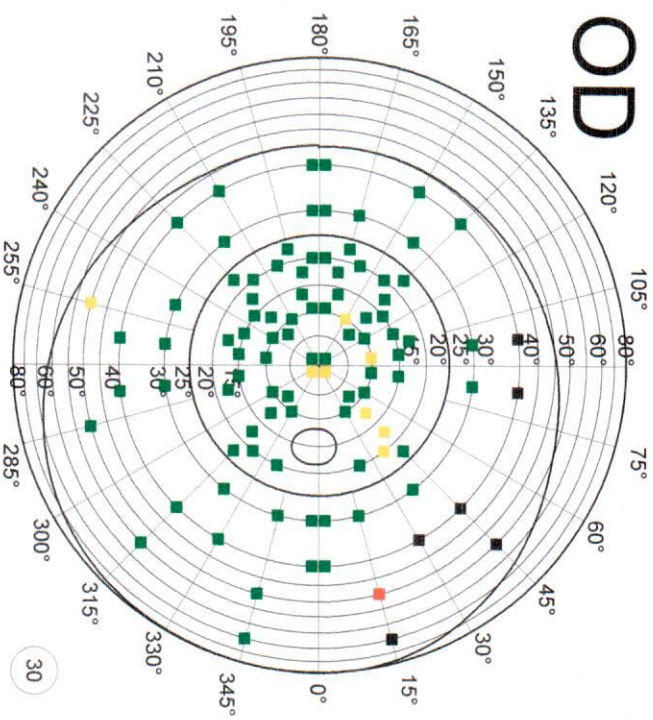


ГРАДАЦИИ ЯРКОСТИ

■ НОРМА	90.0	90.0
■ СКОТОМА 1	5.0	5.0
■ СКОТОМА 2	1.0	1.0
■ АБС. СКОТОМА	4.0	4.0

КОЛИЧЕСТВО ОБЪЕКТОВ
 Дедюхина Валентина Алексеевна
 1942
 ЖЕНСКИЙ
 20.12.2021 10:47:56

Городская клиническая больница №1 им. Н.И. Пирогова
 Государственное бюджетное учреждение здравоохранения города Москвы
 Городская клиническая больница №1 им. Н.И. Пирогова
 Консультация офтальмолога
 Дедюхина Валентина Алексеевна
 Дедюхина Валентина Алексеевна
 29.12.2021 10:15
 Дата: 29.12.2021 10:15



ГРАДАЦИИ ЯРКОСТИ

■ НОРМА	85.0	85.0
■ СКОТОМА 1	8.0	8.0
■ СКОТОМА 2	1.0	1.0
■ АБС. СКОТОМА	6.0	6.0

КОЛИЧЕСТВО ОБЪЕКТОВ
 Дедюхина Валентина Алексеевна
 1942
 ЖЕНСКИЙ
 20.12.2021 10:47:56

КБ № 1)
 :карства отрицает
 OS
 0.5 sph - 1.0=0.3
 бесконтактно:17
 OS
 тока в движение глазного яблока в
 ренция полном объеме, конвергенция
 сохранна
 о нет. спокойная, отделяемого нет.

Роговица:	старое центральное и парацентральное помутнение роговицы.	старое центральное и парацентральное помутнение роговицы.
Передняя камера:	средней глубины	средней глубины
Радушка:	структурная, зрачок 3мм	структурная, зрачок 3мм
Хрусталик:	прозрачный	прозрачный
Стекловидное тело:	плавающие помутнения	плавающие помутнения
Глазное дно(мед.мидриаз):	Тропикамид 1%2к1р	Тропикамид 1 %2к1р
ДЗН цвет:	бледно - розовый,	бледно - розовый
Границы:	четкие	четкие
Эксквазия:	физиологическая	физиологическая
Макула:	за флером,рефлекс сглажен, перемещение пигмента,сухие друзы	за флером,рефлекс сглажен, перемещение пигмента,сухие друзы
Периферия:	перемещение пигмента	перемещение пигмента
Сосуды:	сосуды умеренно равномерно сужены,извиты	сосуды умеренно равномерно сужены,извиты

Дополнительные сведения:

У пациентки старое помутнение роговицы обоих глаз . Ранее пациентка наблюдалась в ГКБ им. С. П. Боткина, где регулярно проходила курсы физиотерапевтического лечения. В дальнейшей консультации и лечении в ГКБ им. С. П. Боткина (приказ № 387) отказано. Направлена в ГКБ №1 согласно районированию. Пациентка настаивает на проведении физиотерапевтических процедур с целью лечения роговицы.Проведена беседа,пациентке разъяснено , что имеют место старые помутнения роговицы, не нуждающиеся в лечении . Пациентка отказывается воспринимать полученную информацию, требует

проведения лечения. Получает регулярно сосудистую терапию, назначенную терапевтом (мексидол, циннарезин и др.) .
прошла курс лазеротерапии №10 на аппарате " Маклеп"

Диагноз

H35.3 OU- ВМД(сухая форма)

H17.1 OU- старое помутнение роговицы.

Z96.1 OU - артрофакия.

H53.0 Амблиопия средняя обоих глаз

Направлен ЛПУ: ДКЦ №1 Дата направления: 28.10.2017

Рекомендовано:

наблюдение офтальмолога по месту жительства, курсы поддерживающей сосудистой терапии амбулаторно с учетом общей патологии. Биодобавки с лютеином постоянно

Подписи

Лечащий врач: _____

/Финк Е.К./

